

**INSTITUTO METROPOLITANO DE ENSINO SUPERIOR  
UNIÃO EDUCACIONAL DO VALE DO AÇO**

**André Rhodes Neves  
Jênifer Bicalho Assis  
Maria Luiza Prata Borghi  
Patrícia Coelho Ferreira**

**CARDIOMIOPATIA HIPERTRÓFICA APICAL - SÍNDROME DE  
YAMAGUCHI: revisão de literatura e relato de caso**

**IPATINGA**

**2023**

**André Rhodes Neves**  
**Jênifer Bicalho Assis**  
**Maria Luiza Prata Borghi**  
**Patrícia Coelho Ferreira**

## **CARDIOMIOPATIA HIPERTRÓFICA APICAL - SÍNDROME DE YAMAGUCHI: revisão de literatura e relato de caso**

Trabalho de conclusão de curso apresentado a UNIVAÇO- União Educacional do Vale do Aço S.A, como requisito parcial à graduação no curso de Medicina.

Prof.<sup>a</sup> orientadora: Jamille Hemétrio Salles Martins Costa  
Prof.<sup>(a)</sup> coorientador(a): Milton Henriques Guimarães Junior  
Dra. Analina Furtado Valadão

**IPATINGA**  
**2023**

## CARDIOMIOPATIA HIPERTÓFICA APICAL - SÍNDROME DE YAMAGUCHI: revisão de literatura e relato de caso

André Rhodes Neves<sup>1</sup>; Jênifer Bicalho de Assis<sup>1</sup>, Maria Luiza Prata Borghi<sup>1</sup>; Patrícia Coelho Ferreira<sup>1</sup>; Milton Henriques Guimarães Junior<sup>2</sup>; Analina Furtado Valadão<sup>2</sup>; **Jamille Hemétrio S. M. Costa<sup>3</sup>**

---

1. Acadêmicos do curso de Medicina da UNIVAÇO – União Educacional do Vale do Aço, Ipatinga, Minas Gerais, Brasil.
2. Docente do curso de Medicina da UNIVAÇO – União Educacional do Vale do Aço, Ipatinga, Minas Gerais, Brasil. Coorientador(a) do TCC.
3. Docente do curso de Medicina da UNIVAÇO – União Educacional do Vale do Aço, Ipatinga, Minas Gerais, Brasil. Orientador do TCC.

### Resumo

**Introdução:** a cardiomiopatia hipertrófica apical (CMHA), conhecida como Síndrome de Yamaguchi, consiste na variante rara da cardiomiopatia hipertrófica, cujo acometimento da região apical gera uma variação eletrocardiográfica característica: ondas T gigantes invertidas (> 10mm). Tal síndrome é uma entidade complexa, com espectro clínico amplo e imprevisível. **Objetivo:** relatar o caso de um paciente portador de CMHA, descrever suas manifestações clínicas e a evolução do quadro junto a uma breve revisão de literatura. **Método:** revisão de literatura, realizada através de busca em bases de dados científicos PubMed, Medline, Lilacs e Scielo, utilizando descritores cadastrados nos Descritores em Ciências da Saúde. Foram incluídos artigos científicos que contemplam a temática, além de outros relatos de casos, publicados nos idiomas português, inglês e espanhol nos últimos 20 anos. Para o relato de caso foram utilizadas como fontes de informações a história clínica, resultados de exames, revisão e cópia do prontuário, entrevista com o paciente e registro fotográfico. **Relato do caso:** paciente sexo masculino, 26 anos, de descendência libanesa, previamente portador de hemocromatose hereditária, com queixa de dor torácica precordial de forma progressiva durante meses, culminando com sua internação hospitalar em agosto de 2020, por apresentar intensificação da dor, irradiação para membro ipsilateral e dorso, bem como sensação de pré-síncope, fadiga e dispneia. O eletrocardiograma realizado demonstra critérios para sobrecarga ventricular esquerda, presença de ondas T com inversão profunda em parede anterolateral. Mediante a propedêutica realizada na investigação, chegou ao diagnóstico de CMHA. **Conclusão:** a síndrome de Yamaguchi apresenta história natural variável, com sua minoria de evolução clínica restritiva grave. Entretanto, o paciente em estudo, jovem, manteve-se sintomático com evolução desfavorável evidenciando a importância do diagnóstico precoce e a discussão sobre a doença.

**Palavras-chave:** Cardiomiopatia hipertrófica. Cardiomiopatia hipertrófica familiar. Hipertrofia ventricular.

## Introdução

A cardiomiopatia hipertrófica (CMH), como o próprio nome diz, caracteriza-se por um ventrículo esquerdo hipertrófico, causada por múltiplas mutações nos genes que codificam proteínas do sarcoma cardíaco (MANN *et al.*, 2018). A cardiomiopatia hipertrófica apical (CMHA), Síndrome de Yamaguchi, é uma variante rara da CMH, caracterizada pela presença de ondas T gigantes invertidas (> 10mm) e sinais sugestivos de hipertrofia ventricular esquerda no Eletrocardiograma (ECG) (SALAMÉ *et al.*, 2021).

A cardiomiopatia hipertrófica consiste em uma doença de caráter genético autossômico dominante cujos principais genes envolvidos genes envolvidos, MYH7 e MYBPC3, são responsáveis pela conformação do sarcômero cardíaco, causando hipertrofia das células e desorganização estrutural do tecido (MATTOS *et al.*, 2016).

A CMH é a doença cardiovascular genética mais prevalente na população em geral com 1:500 pessoas, com distribuição equivalente entre os sexos, afeta diferentes etnias com apresentação clínica comum após a quinta década (MATTOS *et al.*, 2008). Em comparação, a cardiomiopatia hipertrófica apical (CMHA) apresenta maior prevalência na população japonesa, 15%, se comparada à população norte americana, 3% (PALUSZKIEWICZ *et al.*, 2018).

As manifestações clínicas variam de acordo com o local e extensão de acometimento da hipertrofia ventricular, bem como suas consequências hemodinâmicas. Mediante seu fenótipo, pacientes podem evoluir de forma assintomática ou até mesmo ser identificada a doença em episódio fatal (SALAMÉ *et al.*, 2021). Os sinais e sintomas mais comuns são dor torácica, dispneia, intolerância a exercícios, palpitações, fibrilação atrial e síncope (CASTRO *et al.*, 2014). Dentre os eventos que estão envolvidos na morbimortalidade, são destacados o acidente vascular cerebral, infarto do miocárdio, insuficiência cardíaca congestiva e morte súbita (PALUSZKIEWICZ; JERZY, 2018).

O diagnóstico frequentemente é realizado na vida adulta por volta da quinta década de vida por desenvolvimento da sintomatologia, mas há casos, inclusive de acometimento severo, descritos na adolescência. O exame físico não evidencia alterações específicas, mas pode ser encontrada a 4ª bulha, o ictus da ponta proeminente e o sopro sistólico suave no foco mitral (MATTOS; TORRES; FREITAS, 2008).

A avaliação inicial se faz pelo exame clínico detalhado, eletrocardiograma e o eco-

cardiograma. Em casos inconclusivos e com suspeita de CMHA, pode-se utilizar a ressonância magnética cardíaca (RMC) (FLETT *et al.*, 2015). Confirmado o diagnóstico, o tratamento é clínico farmacológico para controle de sintomas com drogas que atuem na insuficiência cardíaca e antiarrítmicos. Em casos não responsivos, é possível recorrer ao implante de cardiodesfibrilador na prevenção de morte súbita ou até mesmo o transplante cardíaco (SALAMÉ *et al.*, 2021).

O objetivo deste trabalho foi realizar uma revisão de literatura e descrever um relato de caso da cardiomiopatia hipertrófica apical, também denominada como Síndrome de Yamaguchi. Ademais, busca descrever a sua evolução, métodos diagnósticos utilizados, assim como compreender o tratamento desta síndrome e a prevenção da morte súbita.

## **Método**

Trata-se de uma pesquisa descritiva de relato de caso de um paciente do gênero masculino, descendência libanesa, diagnosticado com cardiomiopatia hipertrófica apical, síndrome de Yamaguchi, mediante a investigação dos sintomas apresentados.

O conhecimento do caso deu-se por meio do profissional que realizou o atendimento inicial do paciente. Este foi convidado a participar e recebeu orientações sobre a natureza do relato de caso e sobre outras questões ético legais, conforme descritas no Termo de Consentimento Livre e Esclarecido (TCLE) - apêndice A. O documento foi aceito, assinado pelo participante, que autorizou a utilização de suas informações clínicas, registro dos métodos diagnósticos e revisão dos dados contidos no prontuário.

Para a elaboração da revisão de literatura foram selecionados artigos por meio de busca nas bases de dados científicos PubMed, Medline, Lilacs e Scielo, utilizando os descritores: cardiomiopatia hipertrófica, cardiomiopatia hipertrófica familiar e hipertrofia ventricular. Foram incluídos artigos publicados em português e inglês dos últimos 20 anos(2002- 2022), visto que as contribuições antes deste período estão desatualizadas considerando os avanços na área, principalmente em se tratando da cardiomiopatia apical.

Foram selecionados quatro artigos que descrevem outros casos de CMHA para comparação com o presente estudo. Na fundamentação teórica também foram selecionados artigos de impacto que tratam da genética, fisiopatologia, propedêutica e manejo de pacientes com cardiomiopatia hipertrófica. Informações sobre os periódicos científicos de acordo com a Plataforma Sucupira Qualis periódicos, Fator de Impacto ou base de dados de indexação estão apresentados no apêndice B.

## Relato do caso

Paciente sexo masculino, 26 anos, de descendência libanesa, previamente portador de hemocromatose hereditária, foi admitido no pronto-atendimento, em agosto de 2020, por exacerbação de dor torácica crônica em pontada, caracterizada como precordialgia intensa, em região supraclavicular esquerda, com irradiação para membro superior ipsilateral e dorso, bem como sensação de pré-síncope, fadiga, astenia e dispneia.

O eletrocardiograma realizado no pronto socorro demonstrou ritmo sinusal, critérios para sobrecarga ventricular esquerda, presença de ondas T com inversão profunda (>10mm) em parede anterolateral (imagem1). Elevação discreta de troponina I (18.04 ng/L) e de peptídeo natriurético cerebral (799 pg/mL), demonstrando injúria miocárdica crônica. Devido a hipótese diagnóstica inicial de síndrome coronariana aguda, o paciente foi internado para acompanhamento e realização de propedêutica complementar.

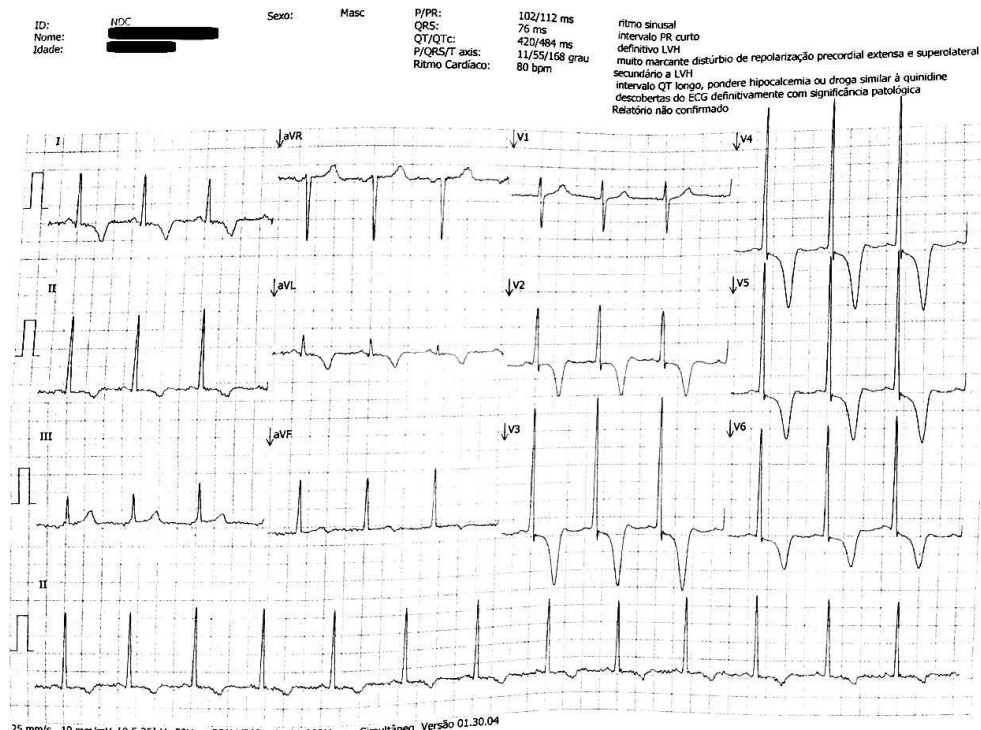
O ecodopplercardiograma transtorácico evidenciou: espessura miocárdica apical de 18mm (imagem 2) e septo interventricular de 15 mm, ausência de obstrução dinâmica em via de saída em repouso no ventrículo esquerdo (VE), disfunção diastólica grau III, padrão diastólico restritivo (relação E/A: 2,7) e regurgitação mitral leve. No exame de cateterismo cardíaco não se observou doença aterosclerótica coronariana. Frente aos achados do ecocardiograma, foi solicitada a ressonância magnética do coração (RMC), que evidenciou: CMHA não obstrutiva com aumento da espessura miocárdica em região médioapical, septo interventricular de 14 mm, hipertrofia apical de 16 mm, fração de ejeção (FE) do VE é de 76% e de ventrículo direito de 64%, presença de regurgitação mitral e tricúspede, e ausência de realce tardio em paredes ventriculares.

Ao diagnóstico, foi instituído cardiodesfibrilador implantável (CDI) mediante história de síncope e sintomatologia refratária. Em outubro de 2021 houve evolução da doença, e foi estabelecido o diagnóstico ecocardiográfico de insuficiência cardíaca de fração de ejeção preservada. Atualmente, em 2022, com 28 anos, permanece sintomático grave com prejuízo nas atividades diárias e na qualidade de vida, insuficiência cardíaca (IC) grau III da classificação do New York Heart Association (NYHA). Atualmente faz uso de diltiazem, 120mg, 1 comprimido de 12/12 horas; cloridrato de propranolol 40 mg, 1 comprimido de 8/8 horas; furosemida 40mg, 1 comprimido a cada 24 horas; dapaglifozina 10 mg, 1 comprimido a cada 24 horas; espironolactona, 25mg, 1 comprimido a cada 24 horas; e trimetazidina, 35mg, 1 comprimido de 12/12 horas.

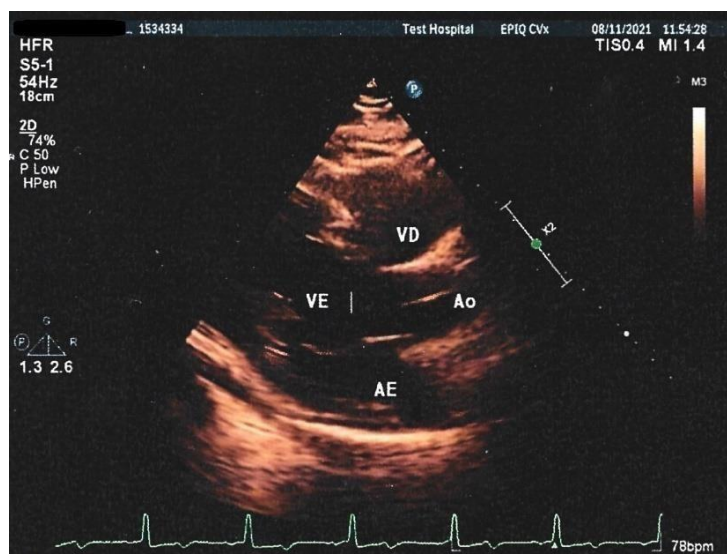
Possui história familiar positiva para doença cardiovascular, pai portador de arritmia atrial paroxística, irmã portadora de taquiarritmia atrial por reentrada nodal e síndrome da taquicardia ortostática postural (stop).

**Imagem 1-Eletrocardiograma realizado na admissão demonstrando ritmo sinusal, sobrecarga de VE e ondas T invertidas >10mm.**

Fonte: exame extraído do prontuario do paciente, realizado em novembro de 2021.



**Imagem 2- Ecocardiograma evidenciando espessamento apical do VE**



Fonte: exame extraído do prontuario do paciente, realizado em setembro de 2021

## Revisão da literatura

### CARDIOMIOPATIA HIPERTRÓFICA

#### CONSIDERAÇÕES GENÉTICAS

A cardiomiopatia hipertrófica (CMH) é caracterizada pelo espessamento do ventrículo esquerdo, na ausência de outras alterações cardíacas ou sistêmicas capazes de justificar essa hipertrofia. Já foram identificadas cerca de 200 mutações, envolvendo 20 genes que codificam proteínas do sarcoma cardíaco (MANN *et al.*, 2018).

Os genes envolvidos são o MYH7, responsável em codificar a proteína beta-miosina e o gene MYBPC3, proteína C de ligação à miosina do sarcômero causando hipertrofia das células e desorganização estrutural do tecido cardíaco. Com menor frequência, cerca de 5% das apresentações, possuem mutações no gene TNNT2 que codifica troponina (MATTOS *et al.*, 2016)

A CMH possui morfologias variadas podendo ser focal, difusa, assimétrica, concêntrica, obstrutiva, não obstrutiva. Quando ocorre hipertrofia não obstrutiva predominantemente no ápice cardíaco, denomina-se: síndrome de Yamaguchi (ARAD *et al.*, 2005).

#### EPIDEMIOLOGIA

A CMH é a doença cardiovascular genética mais prevalente na população com 1:500 pessoas, com distribuição equivalente entre os sexos, afeta diferentes etnias com apresentação clínica comum após a quinta década (MATTOS *et al.*, 2008). Em comparação, a cardiomiopatia hipertrófica apical (CMHA) apresenta maior prevalência na população japonesa, 15%, se comparada a população norte americana (3%), além de apresentação mais comum no sexo masculino (74%), com idade de diagnóstico variando entre 14,5 a 46,1 anos (PALUSZKIEWICZ *et al.*, 2018).

#### FISIOPATOLOGIA E MANIFESTAÇÕES CLÍNICAS

A CMH é definida pela presença de ventrículo esquerdo espessado, > 15mm, acometendo, normalmente, o septo interventricular. A hipertrofia pode ocorrer isolada em outras regiões como na parede ânter-lateral, no ápice ou até nos músculos papilares e o ventrículo esquerdo (KERALA; KUMAR, 2014)

A fisiopatologia apresenta vários fatores subjacentes, incluindo obstrução do trato de saída do ventrículo esquerdo, regurgitação mitral, disfunção diastólica, isquemia miocárdica, arritmias e disfunção autonômica (OMMEN *et al.*, 2020). A maioria dos pacientes



apresenta hipertrofia ventricular esquerda e desarranjo miofibrilar com fibrose, o que contribui para a disfunção diastólica (GESKE; OMMEN; GERSH, 2018)

CMH pode apresentar manifestações clínicas variadas de acordo com o local acometido e com a extensão da hipertrofia, que repercutem na hemodinâmica do paciente. Não há sintomas específicos e muitos pacientes se mantêm assintomáticos (14,3% - 44,45%) (SALAMÉ *et al.*, 2021). Quando relatados, os sinais e sintomas mais comuns são dor torácica atípica, dispneia, palpitações, fibrilação atrial e síncope ou pré-síncope. São descritos alguns eventos que levam à morbimortalidade, como o acidente vascular cerebral, infarto do miocárdio, insuficiência cardíaca congestiva e morte súbita cardíaca (PALUSZKIEWICZ; JERZY, 2018).

A isquemia pode ocorrer quando se compromete o fluxo de oxigênio na microcirculação coronariana através da alteração dos mecanismos de relaxamento associado a outras anormalidades. Tais alterações podem estar relacionadas à arritmias malignas e morte súbita cardíaca (KERALA; KUMAR, 2014).

Na progressão da doença os pacientes vão desenvolver disfunção diastólica devido à obstrução da via de saída do VE e a dificuldade de relaxamento muscular, aumentando a pressão na diástole ventricular (KERALA; KUMAR, 2014).

Desse modo, os pacientes podem permanecer assintomáticos ou desenvolver grave limitação com insuficiência cardíaca e óbito prematuro, sendo o último predominante em pacientes jovens, antes dos 35 anos, com incidência <1% anual (MATTOS *et al.*, 2008).

## DIAGNÓSTICO

Rotineiramente, a avaliação inicial do paciente deve incluir um exame clínico detalhado, o ECG de 12 derivações e o ecocardiograma. Se forem inconclusivos, e em casos de forte suspeita de CMHA, é indicada a realização da Ressonância magnética cardíaca (RMC), (SALAMÉ *et al.*, 2021).

A suspeita diagnóstica de CMH inicia-se com a presença de sintomas clínicos, sopros cardíacos, alterações eletrocardiográficas ou por meio do rastreio familiar (MATTOS, *et al.* 2008). Este, frequentemente é realizado na vida adulta, com as manifestações surgindo após a quinta década, porém, alguns casos graves são referidos na adolescência. O exame físico não evidencia alterações específicas, podendo ser encontrada a 4ª bulha, ictus proeminente e sopro sistólico em foco mitral. Muitos pacientes são assintomáticos, mas outros apresentam sintomas de insuficiência cardíaca, dor anginosa, síncope e morte súbita (MATTOS; TORRES; FREITAS, 2008).

Para o diagnóstico é necessário avaliar a morfologia e função do VE, a gravidade dos sintomas, risco de morte súbita, e história familiar (MARON *et al.*, 2022).

O eletrocardiograma é um exame sensível mas não específico, podendo mostrar sobrecarga ventricular e inversão da onda T. Portanto, deve ser interpretado juntamente com o ecocardiograma (MEDICAL MASTERCLASS CONTRIBUTORS e FIRTH J., 2019). O Holter é útil para avaliar distúrbios de ritmo, presentes em 90% dos pacientes portadores de CMH, sendo mais observadas extrassístoles e taquicardia ventricular em 20-30% dos casos (MATTOS *et al.*, 2008).

O ecocardiograma é fundamental para definir o diagnóstico, avaliar a extensão da doença e estratificar o risco. Vale ressaltar que este exame também é importante para seguimento da CMH, pois permite acompanhar a evolução morfológica, distúrbios hemodinâmicos, função do VE e o prognóstico. No entanto, nos pacientes com acometimento apical, torna-se difícil um diagnóstico preciso (HALAND; EDVARSEN, 2020).

A RMC juntamente com o ecocardiograma apresentam alto valor para diagnóstico, pois permite identificação de hipertrofia em áreas do VE que são limitadas à ecocardiografia, além de quantificar a massa e a função do VE e permitir estratificação do risco de morte súbita (MARON *et al.*, 2022).

## RISCO DE MORTE SÚBITA

A morte súbita cardíaca (MSC) é considerada a complicação mais reservada da CMH com incidência estimada de 0,5-1% anual. A avaliação prognóstica é um desafio para aqueles pacientes com risco baixo a intermediário, o que dificulta a indicação de CDI como prevenção primária (VAKROU; VLACHOPOULOS; GATZOULIS, 2021).

A MSC pode resultar de arritmias ventriculares, obstrução da valva de saída do VE, isquemia miocárdica, desarranjo e fibrose do miocárdico ou devido a colapso hemodinâmico agudo: insuficiência cardíaca e hipotensão grave. Os principais fatores de risco incluem: história pregressa de parada cardíaca, fibrilação ventricular (FV) ou taquicardia ventricular (TV) sustentada, estes resultando em 10% de mortalidade/ano (SOUSA *et al.*, 2021).

Além desses, são considerados outros fatores:

1. História familiar devido a CMH em parentes de primeiro grau ou parentes próximos <50 anos
2. Hipertrofia maciça de VE com valores limítrofes entre 28-30mm
3. Síncope inexplicada
4. CMH causando disfunção sistólica com FE<50%
5. Aneurisma apical do VE
6. Fibrose compreendendo >15% da massa do VE

O CDI é indicado como profilaxia secundária àqueles pacientes com parada cardíaca, FV ou TV sustentada. Para os demais fatores de risco considera-se profilaxia

primária (Ommen *et al.*, 2020).

## TRATAMENTO

Finalmente, após a confirmação diagnóstica, o tratamento clínico dos pacientes sintomáticos é relacionado à intervenção na disfunção diastólica. A partir dos sintomas, são estabelecidas estratégias para o seguimento. Nessa síndrome, o tratamento farmacológico pode ser feito com uso de Bloqueadores de Canal de Cálcio, Betabloqueadores ou inibidores da enzima conversora de angiotensina, atuantes no remodelamento cardíaco.

Em indivíduos não respondedores e com estratificação de maior chance de morte súbita, pode-se recorrer a medidas invasivas, como o implante do cardiodesfibrilador ou transplante cardíaco. Outro ponto importante, é a indicação de avaliação e acompanhamento de familiares de primeiro grau dos pacientes portadores de CMHA, visando a identificação precoce da doença (SALAMÉ *et al.*, 2021).

## CARDIOMIOPATIA HIPERTRÓFICA APICAL

A cardiomiopatia hipertrófica apical (CMHA), também conhecida como Síndrome de Yamaguchi, foi descrita inicialmente no Japão em 1976, como a presença de ondas T “gigantes” negativas >10mm e sinais sugestivos de hipertrofia ventricular esquerda no eletrocardiograma (SALAMÉ *et al.*, 2021).

Estudos demonstraram uma prevalência de CMHA em 25% em populações asiáticas e uma variabilidade de 1 a 10% em populações não asiáticas sugerindo diferenças entre genótipo e etnias no desenvolvimento da doença. No entanto, esses dados carecem de estudos para comprovação uma vez que também acredita-se que pacientes ocidentais apresentam uma forma mais maligna da doença (HUGHES *et al.*, 2020).

A CMHA pode apresentar obstrução na saída ventricular e a formação de aneurisma apical. Pode-se subclassificar na forma pura, com hipertrofia isolada ao ápice, mista com hipertrofia septal adjunta, ou na forma relativa que acredita-se ser um fenótipo precoce sem as apresentações diagnósticas clássicas (HUGHES *et al.*, 2020).

As alterações na hemodinâmica do coração levam a um quadro clínico variável desde casos assintomáticos à casos sintomáticos graves com precordialgia, dispneia, fadiga e síncope, com prognóstico reservado. A investigação inclui além do ECG, o ecocardiograma e a RMC.

As alterações eletrocardiográficas consistem em ondas T negativas >1mV, porém esta alteração pode estar presente em apenas 47% dos pacientes. Já a hipertrofia ventri-

cular pode ser encontrada em 65% deles (PALUSZKIEWICZ *et al.*, 2018).

O ecocardiograma demonstra aumento da espessura do VE na região apical, considera-se espessura >15mm, medida abaixo da inserção do músculo papilar. Por meio deste também é possível demonstrar o formato de “as de espadas” devido a morfologia alterada da cavidade (PALUSZKIEWICZ *et al.*, 2018).

A investigação complementar inclui a RMC quando o paciente apresenta alterações ao eletrocardiograma, mas o ecocardiograma não é suficiente para completar o diagnóstico devido às suas limitações. A ressonância tem se mostrado superior ao ecocardiograma para detectar hipertrofia em segmentos como o apical, pois o ecocardiograma negativo não exclui hipertrofia apical mediante as alterações do ECG (MOON *et al.*, 2004).

O seguimento dos portadores de CMHA é variável, o estudo de Eriksson *et al.* (2002) realizado em Toronto com 105 pacientes não asiáticos diagnosticados com a patologia, demonstrou que os principais eventos mórbidos foram fibrilação atrial, 12% e infarto da região apical em 10%. Além disso, um terço dos pacientes podem desenvolver eventos fatais como arritmias, infarto do miocárdio e AVC.

Até o momento, sabe-se que a variante apical apresenta mais riscos de morte súbita, 0,5- 4% se comparada à população com CMH que apresenta mortalidade em torno de 1,3% (HUGHES *et al.*, 2020).

Além disso, o paciente apresenta história prévia de hemocromatose hereditária, uma doença em que ocorre aumento da absorção de ferro pelo organismo e que é armazenado em excesso em órgãos como fígado, pâncreas e coração. Essa patologia é citada como uma das causas de insuficiência cardíaca entre a quarta e quinta década de vida, mas não é o foco de discussão deste trabalho.

Nos últimos 20 anos, foram encontrados, na literatura, quatro artigos com relatos de caso de pacientes com diagnóstico de cardiomiopatia hipertrófica apical. A partir desses artigos, é possível analisar os dados obtidos com o caso em estudo e correlacionar com as informações da literatura pesquisada. O Quadro 1, a seguir, apresenta resumidamente as informações clínicas e diagnósticas contidas em cada artigo.

**Quadro 1: quadro comparativo história clínica da CMHA**

Variáveis Artigos	Caso em estudo	Castro <i>et al.</i> (2014)	Diaconu <i>et al.</i> (2015)	Salamé <i>et al.</i> (2021)	Yusuf <i>et al.</i> (2011)
<b>Sexo/idade</b>	Masculino, 26 anos, não tabagista, descendência libanesa	Masculino, 43 anos	Feminino, 67 anos	Masculino, 65 anos, tabagista	Masculino, 57 anos

<b>Comorbidades</b>	Hemocromatose hereditária	Ausência de comorbidades	Dislipidemia, hipertensão, taquicardia paroxística atrial	Ausência de comorbidades	HAS, doença coronariana, fibrilação atrial paroxística,
<b>História familiar</b>	Arritmia atrial paroxística paterna, taquicardia sinusal e síndrome da taquicardia ortostática postural fraterna	Negativa para cardiopatias, morte súbita e ICC	Doenças cardíacas, AVC, sem relatos de CMH	Cardiopatias	Negativa para cardiopatias, morte súbita e ICC
<b>Quadro clínico</b>	Dor torácica precordial supraclavicular irradiada, fadiga, astenia e dispneia Síncope inexplicada	Dor precordial aos esforços de evolução a 5 anos, alívio ao repouso, presença de 4º bulha	Angina e dispneia progressiva, palpitação e fadiga	Assintomático	Assintomático
<b>Exames diagnósticos</b>	Elevação discreta de troponina I (18.04 ng/L) e peptídeo natriurético cerebral <b>Catererismo:</b> sem alterações <b>ECG:</b> ondas T invertidas e hipertrofia de VE <b>ECO:</b> hipertrofia apical 18mm, disfunção diastólica grau III, regurgitação mitral leve <b>RMC:</b> hipertrofia apical e FE no VE 76%	<b>ECG:</b> onda T invertida, hipertrofia VE <b>ECO:</b> Hipertrofia apical <b>RMC:</b> hipertrofia VE em região apical (22 mm) presença de sinal do “solar polar map”	<b>ECG:</b> onda T achatadas, hipertrofia VE <b>ECO:</b> Hipertrofia apical (19mm) e função sistólica preservada Angiografia: “as de espadas”	<b>ECG:</b> sobrecarga VE, ondas T invertidas em <b>ECO:</b> sem alterações <b>RMC:</b> hipertrofia apical	<b>ECG:</b> ondas T invertidas, Hipertrofia VE <b>ECO:</b> Hipertrofia apical e função sistólica preservada <b>Doppler:</b> gradiente sistólico de pico tardio em forma de punhal
<b>Evolução</b>	Sintomático grave Implante de CDI IC de FE preservada NYHA III	Não descrito pelo autor	Não descrito pelo autor	Assintomático	Episódios de fibrilação atrial e taquicardia supraventricular em uso de amiodarona.

Conforme os artigos demonstrados no Quadro 1 é possível avaliar um maior número de casos em pessoas do sexo masculino, com idade acima da quarta década, destoando apenas do paciente em estudo, um jovem de 26 anos. A maioria dos pacientes apresentava história familiar de doenças cardíacas como arritmias e doença coronariana, mas não há relatos prévios de cardiopatia hipertrófica hereditária.

Ao analisar estes dados, é possível perceber variações na apresentação clínica, sendo que nos estudos de Yusuf *et al.* (2011) e Salamé *et al.* (2021), o diagnóstico foi realizado ao acaso devido a outras condições clínicas, visto que os pacientes permaneciam assintomáticos.

Os pacientes sintomáticos tiveram apresentações semelhantes de precordialgia, angina, dispneia e fadiga em evolução progressiva, entretanto, o paciente em estudo apresentou maior gravidade, pois apresentou um quadro de parada cardiorespiratória que levou ao diagnóstico e ao implante de CDI.

Quanto ao diagnóstico houve diferença na apresentação apenas no estudo de Diaconu *et al.* (2015), cujo eletrocardiograma demonstrou ondas T achatadas. Isto é possível, pois como relatado, ondas T apiculadas podem estar presentes em apenas 47% dos pacientes. No entanto, é evidente a importância da RMC como diagnóstico definitivo em todos os estudos, ressaltando sua importância e aplicabilidade.

Em relação à evolução dos pacientes, foi marcante a presença de arritmias, em especial a fibrilação atrial, taquicardia paroxística atrial e taquicardia supraventricular, destoando o estudo de Salamé *et al.* (2011), cujo paciente manteve-se assintomático. No entanto, este dado fica prejudicado, pois nos estudos de Castro *et al.* (2014) e Diaconu *et al.* (2015), a evolução dos pacientes não foi relatada.

Conforme a literatura, a doença apresenta evolução variável, podendo apresentar diferentes manifestações e desfechos. O paciente do caso clínico em estudo apresentou uma evolução desfavorável da patologia, pois o paciente, além de ser jovem, apresenta-se sintomático grave, com insuficiência cardíaca de fração de ejeção preservada, NYHA III, e necessita de diversas medicações para controle dos sintomas. Além disso, necessitou do implante de CDI devido ao risco de morte súbita, sinalizada pela ocorrência de síncope inexplicada.

## **COMORBIDADES ASSOCIADAS**

Insuficiência cardíaca (IC) é uma síndrome clínica complexa, em que o coração é incapaz de bombear sangue de forma a atender às necessidades metabólicas tissulares, ou pode fazê-lo somente com elevadas pressões de enchimento. Tal síndrome pode ser

causada por alterações estruturais ou funcionais cardíacas e caracteriza-se por sinais e sintomas típicos, que resultam da redução no débito cardíaco e/ou das elevadas pressões de enchimento no repouso, ou no esforço. A principal terminologia usada historicamente para definir IC baseia-se na fração de ejeção do ventrículo esquerdo (FEVE) e compreende pacientes com: FEVE normal ( $\geq 50\%$ ), denominada IC com fração de ejeção preservada (ICFEp); FEVE entre 40 e 49%, denominada IC de fração de ejeção intermediária (ICFEi); e FEVE reduzida ( $<40\%$ ), denominada IC de fração de ejeção reduzida (ICFEr) (ROHDE, *et al.*, 2018).

Até o momento, ainda não há intervenção específica que reduza eventos cardiovasculares de pacientes com ICFEp. Não há tratamento específico que reduza a mortalidade e morbidade dos pacientes com esta enfermidade. Por isso, as recomendações da diretriz de 2018 para o tratamento farmacológico da ICFEp continuam mantidas, incluindo o uso de diuréticos para aliviar congestão e o tratamento de comorbidades como a isquemia miocárdica, a fibrilação atrial e a hipertensão arterial, para diminuir sintomas e potencialmente reduzir a progressão da ICFEp. Por isso, é fundamental que se investiguem condições potencialmente reversíveis e associadas à ICFEp “secundária”, como as cardiomiopatias infiltrativas e restritivas, além de considerar causas alternativas de intolerância ao esforço (MARCONDES-BRAGA *et al.*, 2021).

## **Conclusão**

A síndrome de Yamaguchi possui uma história natural variável, podendo ocorrer em qualquer fase da vida. Cerca de 5 a 10% dos casos têm progressão dos sintomas com dilatação e disfunção ventricular e uma minoria evolui para apresentação clínica restritiva grave.

A apresentação clínica da CMHA é variável e o paciente em questão desse relato evoluiu com sintomas graves relacionados à insuficiência cardíaca. Demonstra-se a importância do diagnóstico precoce a fim de proporcionar uma melhor qualidade de vida aos acometidos, além da importância de rastreamento familiar desse tipo de cardiopatia.

Por se tratar de uma síndrome rara, com apresentação clínica variável, é de fundamental importância a difusão e discussão do tema. A evolução e a disponibilidades dos recursos diagnósticos na atualidade podem favorecer a identificação precoce de casos de CMHA, a introdução de tratamentos oportunos, com conseqüente evolução mais favorável para os indivíduos acometidos por essa patologia.

## Agradecimentos/Financiamento

Esta pesquisa não apresentou fontes de financiamento. Agradecemos aos professores orientadores e coorientadores, além do paciente em questão, que viabilizaram o estudo do caso.



## YAMAGUCHI SYNDROME: LITERATURE REVIEW AND CASE REPORT

### Abstract

**Introduction:** apical hypertrophic cardiomyopathy (AHCM), known as Yamaguchi Syndrome, is a rare variant of hypertrophic cardiomyopathy, whose involvement in the apical region generates a characteristic electrocardiographic variation: inverted giant T waves (> 10mm). This syndrome is a complex entity, with a broad and unpredictable clinical spectrum. **Objective:** to report the case of a patient with CMHA, describe its clinical manifestations and the evolution of the condition along with a brief literature review. **Method:** literature review carried out through a search in scientific databases PubMed, Medline, Lilacs and Scielo, using descriptors registered in the Health Sciences Descriptors. Scientific articles covering the theme were included, as well as other case reports, published in Portuguese, English and Spanish in the last 20 years. For the case report, clinical history, test results, review and copy of medical records, interview with the patient and photographic record were used as sources of information. **Case report:** N.D.C, male, 26 years old, of Lebanese descent, previously with hereditary hemochromatosis, was seen at the emergency department in August 2020 for exacerbation of chronic chest pain, characterized as severe chest pain, in the left supraclavicular region. with irradiation to the ipsilateral limb and back, as well as a feeling of presyncope, fatigue, asthenia and dyspnea. The electrocardiogram performed in the emergency room showed criteria for left ventricular overload, presence of T waves with deep inversion in the anterolateral wall. In order to investigate the alterations found, other tests were performed to confirm CMHA. **Conclusion:** Yamaguchi syndrome has a variable natural history and the minority has a severe restrictive clinical course. However, the patient under study, young, remained symptomatic with an unfavorable evolution, evidencing the importance of early diagnosis and discussion about the disease for the dissemination of knowledge.

**Keywords:** Hypertrophic cardiomyopathy. Familial hypertrophic cardiomyopathy. Ventricular hypertrophy

## Referências

- ARAD, M.; PENAS-LADO, M.; MONSERRAT, L.; MARON, B. J.; SHERRID, M.; HO, C. Y. *et al.* Gene Mutations in Apical Hypertrophic Cardiomyopathy. **American Heart Association Journals**, v.112, n.18, p.2805-2811, 2005.
- CASTRO, M. M.; FUCHS, A.; ROCHA, M. C.; ROSA, L. F.; FERNANDES, P. V.; KAUFMAN, R. Cardiomiopatia Hipertrófica Apical. **Revista Brasileira de Cardiologia**, v. 27, n. 1, p. 63-66, 2014.
- DBICCA. Diretriz Brasileira da Insuficiência Cardíaca Crônica e Aguda. **Arquivo Brasileiro de Cardiologia**, v.111, n.3, p. 436-539, 2018.
- DIACONU, C.C.; DUMITRU, N.; FRUNTELATA, A. G.; LACAU, S.; BARTOS, D. Apical hypertrophic cardiomyopathy: The Ace-of-Spades as the Disease Card. **Acta Cardiologica Sinical**, v.31, p.83-86, 2015.
- ERIKSSON, M. J.; SONNENBERG, B.; WOO, A.; RAKOWSKI, P.; PARKER, T. G.; WIGLE, E. D. *et al.* Long-term Outcome in Patients with Apical Hypertrophic Cardiomyopathy. **Journal of the American College of Cardiology**, v.39, n.4, p.638-645, 2002.
- FLETT, A. S.; MAESTRINI, V.; MILLIKEN, D.; FONTANA, M.; TREIBEL, T. A.; HARB, R. *et al.* Diagnosis of apical hypertrophic cardiomyopathy: T-wave inversion and relative but not absolute apical left ventricular hypertrophy. **International Journal of Cardiology**, v.183, p. 143-148, 2015.
- GESKE, J.B.; OMMEN, S.R.; GERSH, B.J. Hypertrophic cardiomyopathy: clinical update. **Journal of the American College of Cardiology: Heart Fail**, v.6, n.5, p.364-375, 2018.
- HALAND, T. F.; EDVARDSEN, T. The role of ecocardiography in management of hypertrophic cardiomyopathy. **Journal of Echocardiography**, v.18, n.2, p.77-85, 2020.
- HUGHES, R. K.; KNOTT, K. D.; MALCOLMSON, J.; AUGUSTO, J. B.; MOHIDDIN, S. A.; KELLMAN, P. *et al.* Apical Hypertrophic Cardiomyopathy: the Variant Less Known. **Journal of the American Heart Association**, v.9, n.5, 2020.
- MANN, D. L.; ZIPES, D. P., LIBBY, P.; BONOW, R. O. **BRAUNWALD: Tratado de doenças cardiovasculares**. 10. ed. Rio de Janeiro: Elsevier, 2018.
- MARCONDES-BRAGA, F. G.; MOURA, L. A. Z.; ISSA, V. S.; VIEIRA, J. L.; ROHDE, L. E.; SIMÕES, M. V. *et al.* Atualização de Tópicos Emergentes da Diretriz Brasileira de Insuficiência Cardíaca – 2021. **Arquivos Brasileiros de Cardiologia**, v. 116, n. 6, 2021.
- MARON, B. J.; DESAI, M. Y.; NISHIMURA, R. A; SPIRITO, P.; RAKOWSKI, H. TOWBIN, J. A *et al.* Diagnosis and Evaluation of Hypertrophic cardiomyopathy: **JACC State-of-the-Art Review**. **Journals of the American College of Cardiology**, v.79, n.4., p.372-389, 2022.
- MATTOS, B.P.; SCOLARI, F. L.; TORRES, M. A. R.; SIMON, L.; FREITAS, V. C.; GIUGLIANI, R. *et al.* Prevalence and Phenotypic Expression of mutations in the MYH7, MYBPC3 and TNNT2 genes in families with Hypertrophic Cardiomyopathy in the south of Brazil: A cross-Sectional Study. **Arquivo Brasileiro de Cardiologia**, v. 107, n.3, 2016.
- MATTOS, B.P.; TORRES, M.A.R.; FREITAS, V.C. Avaliação Diagnóstica da Cardiomiopatia Hipertrófica em Fase Clínica e Pré-Clínica. **Arquivo Brasileiro de Cardiologia**, v. 91, n.1, p. 55-62, 2008.

MMC. MEDICAL MASTERCLASS CONTRIBUTORS. Cardiology: hypertrophic cardiomyopathy. **Clinical Medicine Journal**, v. 19, n.1, p 61-63, 2019.

MOONJ. C. C.; FISHER, N.G.; McKENNA, W.J.; PENNELL, D. J. Detection of apical hypertrophic cardiomyopathy by cardiovascular magnetic resonance in patients with non-diagnostic echocardiography. **Heart Journal**, v. 90, p.645-649, 2004.

OMMEN, S.R.; MITAL, S.; BURKE, A. M.; DAY, S. M.; DESWAL, A.; ELLIOT, P. *et al.* 2020 AHA/ACC guideline for the diagnosis and treatment of patients with hypertrophic cardiomyopathy: a report of the American College of Cardiology/American Heart Association Joint Committee on Clinical Practice Guidelines. **Journal of the American College Cardiology**, v.76, n.25, p.159-240, 2020.

PALUSZKIEWICZ, J.; KRASINSKA, B.; MILTING, H.; GUMMERT, J.; PYDA, M. Apical hypertrophic cardiomyopathy: diagnosis, medical and surgical treatment. **Polish Journal Of CardioThoracicSurgery**, v. 15, n.4, p.246-253, 2018.

REIS, L.; TEIXEIRA, R.; FERNANDES, A.;ALMEIDA, I.; MADEIRA, M.; SILVA, J. *et al.* Prevenção de Morte Súbita Cardíaca em Doentes com Miocardiopatia Hipertrófica: O Que Mudou nas Guidelines. **Arquivo Brasileiro de Cardiologia**, v.110, n. 6, p.524-531, 2018.

SALAMÉ, C. K.; ALMEIDA, A. B. S.; ALMEIDA, E. B. S.; FREITAS, G. M.; FILHO, M. R. S.; FILHO, E. O. S. Cardiomiopatia hipertrófica apical (síndrome de Yamaguchi) em paciente assintomático, não asiático, diagnosticado por ressonância magnética, um relato de caso. **Brazilian Journal of Development**, v.7, n.9, p. 88339-88345, 2021.

SOUZA, T. N.; LUSTOSA, H. C. P.; TÁVORA, H. C.; GODINHO, M. A. S.; SENA, M. A. Cardiomiopatia hipertrófica, uma importante causa de morte súbita em jovens: revisão integrativa. **Research Society and Development**, v.10, n.13, 2021.

VAKROU, S.; VLACHOPOULOS, C.; GATZOULIS, K. A. Estratificação de risco para prevenção primária de morte súbita cardíaca em cardiomiopatia hipertrófica. **Arquivo Brasileiro de Cardiologia**, v. 117, n.1, p. 157-159, 2021.

VARMA, P. K; NEEMA, P. K. Hypertrophic cardiomyopathy: Part 1- Introduction, pathology and Pathophysiology. **Annals of Cardiac Anaesthesia**, v.17, n. 2, p.118-124, 2014.

YUSUF, S. W.; BATHINA, J. D.; BANCHS, J.; MOUHAYAR, E. N.; DAHER, I. N. Apical hypertrophic cardiomyopathy. **World Journal of Cardiology**, v.3, n.7, p. 256-259, 2011.

## Apêndice A



**TERMO DE CONSENTIMENTO LIVRE E ESCLARECIDO PARA RELATO DE CASO  
MODELO PARA ADULTO**

Título da pesquisa: Síndrome de Yamaguchi: revisão de literatura e relato de caso

Pesquisador(a) Responsável: Jamille Hemétrio Salles Martins Costa

Telefone(s) de contato: (31) 99449-2940

E-mail: jamillesalles@yahoo.com.br

Período total de duração da pesquisa: julho de 2021 a março de 2022

1. Eu, Imad Uabem Amin, estou sendo convidado (a) a permitir que o meu caso clínico seja estudado e publicado pelos pesquisadores Jamille Hemétrio Salles Martins Costa, Milton Henriques Guimarães Junior, Analina Furtado Valadão, André Rhodes Neves, Jênifer Bicalho de Assis, Maria Luíza Prata Borghi e Patrícia Coelho Ferreira, na forma de um relato de caso, em encontros científicos e acadêmicos além de possível publicação em revista científica;
2. O objetivo dessa pesquisa é relatar seu caso clínico de síndrome de Yamaguchi e revisar a literatura sobre o assunto.
3. Minha participação incluirá responder às perguntas feitas pelos pesquisadores para fornecer informações acerca da história clínica da minha doença, autorizar a coleta dos dados dos resultados de exames que realizei e das informações contidas na cópia do meu prontuário médico sobre a minha doença. Permitir o uso de imagens, desde que estas sejam apenas para fins científicos e sem ser possível a minha identificação pessoal;
4. Ao participar desta pesquisa posso não ter benefícios diretos, mas possíveis benefícios da realização desse estudo, quando existirem, serão compartilhados e discutidos comigo. As informações que serão avaliadas poderão ampliar o conhecimento sobre a minha doença e com isso os médicos e outros profissionais da saúde terão mais informações para cuidar de outros pacientes com a mesma doença;
5. Os riscos ou desconfortos que podem me ocorrer, se eu concordar em participar deste estudo, estão relacionadas ao possível constrangimento ao responder as perguntas, além disso posso criar expectativas de que essa pesquisa possa melhorar a minha situação clínica. Fui informado (a) também que minha identidade não será revelada, ou seja, meu nome e dados pessoais não irão aparecer na divulgação desse trabalho;
6. Estou ciente de que os procedimentos adotados nesta pesquisa obedecem aos Critérios da Ética em Pesquisa com Seres Humanos conforme Resolução nº. 466/2012 do Conselho Nacional de Saúde, e, portanto, esta pesquisa não oferece riscos à minha dignidade. Ao participar não irei sofrer nenhum preconceito, discriminação ou desigualdade social;
7. Tenho liberdade de não querer participar desse estudo agora ou em qualquer parte da pesquisa, sem qualquer prejuízo. Sempre que quiser poderei pedir mais informações sobre este estudo através do telefone dos pesquisadores;
8. Não terei nenhum tipo de despesa se escolher participar desta pesquisa, também não terei nenhum ganho material por aceitar participar. Se por causa dessa pesquisa, eu tiver alguma despesa, essa



será reembolsada pelos responsáveis por essa pesquisa;

9. Qualquer dúvida quanto aos meus direitos como participante desta pesquisa, ou se sentir que fui colocado (a) em riscos não previstos, eu poderei contatar um Comitê de Ética em Pesquisa em Seres Humanos para esclarecimentos.

### CONSENTIMENTO PÓS-INFORMADO

Li as informações acima, recebi as explicações sobre a natureza, os riscos e benefícios do projeto. Comprometo-me a colaborar voluntariamente e compreendo que posso retirar meu consentimento e interrompê-lo a qualquer momento, sem penalidade ou perda de benefício.

Ao assinar duas vias deste termo, não estou desistindo de quaisquer direitos meus. Uma via deste termo me foi dada e a outra arquivada.

Nome do Participante: Ingrid Helenir Chavin  
 Assinatura do participante: [assinatura]  
 CPF: 125.159.276-70 Data 21/07/2022

Nome do Pesquisador Responsável: Flávia Jamille Henriques Sales Martins Costa  
 Assinatura do Pesquisador Responsável: [assinatura]  
 CPF: 057576316-78 Data 1/1

## APÊNDICE B

**Quadro 1: informações acerca da classificação das revistas**

<b>Título da revista</b>	<b>Dados da revista</b>
ACTA CARDIOLOGICA SINICA	Fator de Impacto - 2,6
AMERICAN HEART ASSOCIATION	Qualis A1
ANNALS OF CARDIAC ANAESTHESIA	Fator de Impacto - 1,4
ARQUIVOS BRASILEIROS DE CARDIOLOGIA	Qualis B2
BRAZILIAN JOURNAL OF DEVELOPMENT	Qualis B2
CLINICAL MEDICINE JOURNAL	Fator de Impacto - 2,6
INTERNATIONAL JOURNAL OF CARDIOLOGY	Qualis A1
JOURNAL OF ECHOCARDIOGRAPHY	Fator de Impacto - 1,7
JOURNAL OF THE AMERICAN COLLEGE OF CARDIOLOGY	Qualis A1
HEART	Fator de Impacto – 5,9
POLISH JOURNAL OF CARDIOTHORACIC SURGERY	Fator de Impacto - 0,2
RESEARCH, SOCIETY AND DEVELOPMENT	Qualis A3
REVISTA BRASILEIRA DE CARDIOLOGIA	Qualis B4
WORLD JOURNAL OF CARDIOLOGY	Qualis B4

Fonte: Plataforma sucupira- Qualis periódicos, Fator de Impacto ou Base de dados de indexação